- Copyright - Il Pensiero Scientifico Editore downloaded by IP 3.22.171.136 Mon, 29 Apr 2024, 07:26:41

Caso clinico

Arresto cardiaco da causa insolita

Andrea Campana, Michele Manzo, Michele Brigante, Natale Marrazzo, Gaetana Melchiorre

Struttura Semplice di Elettrofisiologia, Dipartimento Medico-Chirurgico di Cardiologia, Azienda Ospedaliera "Ospedali Riuniti San Giovanni di Dio e Ruggi d'Aragona", Salerno

Key words:
Arrhythmias, ventricular; Long QT syndrome.

The long QT syndrome is characterized by the observed association of "torsade de pointes" and the prolongation of the QT interval on the electrocardiogram. Acquired long QT syndrome typically affects older individuals, being often associated with the action of some drugs. Hypokalemia is a frequent cause of QT lengthening on the electrocardiogram. Chronic assumption of licorice may be an unusual cause of hypokalemia, due to its mineralcorticoid-like action. In this paper we describe a case of cardiac arrest due to "torsade de pointes" resulting from a marked hypokalemia caused by the patient's habit of eating daily a not negligible quantity of licorice.

(Ital Heart J Suppl 2003; 4 (6): 510-513)

© 2003 CEPI Srl

Ricevuto il 24 febbraio 2003; nuova stesura il 23 aprile 2003; accettato il 27 maggio 2003.

Per la corrispondenza:
Dr. Andrea Campana
Via B. Croce, 11
84121 Salerno
E-mail:
campana.card@tin.it

Introduzione

I farmaci che, come effetto collaterale, prolungano l'intervallo QT dell'elettrocardiogramma, sono in grado di innescare episodi di tachicardia ventricolare polimorfa, occasionalmente culminanti nella morte improvvisa[1]. La deplezione di potassio, spesso provocata da farmaci, è una causa frequente di prolungamento dell'intervallo QT[2] e, potenzialmente, di aritmie anche gravi.

Caso clinico

Viene qui descritto il caso di un paziente di 75 anni, portatore di una protesi valvolare aortica, ricoverato presso il nostro Reparto di Cardiologia per il verificarsi di ripetuti episodi sincopali, con riscontro elettrocardiografico di brevi fasi di tachicardia ventricolare polimorfa. L'esame clinico all'ingresso non evidenziava segni di insufficienza cardiaca e la pressione arteriosa era nella norma; un esame ecocardiografico eseguito con urgenza non mostrava segni di disfunzione della protesi valvolare aortica, mentre era evidente un'ipertrofia della camera ventricolare sinistra, con buona frazione di eiezione. La terapia in corso era costituita da captopril, digossina, 25 mg di furosemide a giorni alterni e warfarin. L'elettrocardiogramma registrato all'ingresso (Fig. 1) mostrava aritmia da fibrillazione atriale (permanente) con presenza di numerosi battiti prematuri ventricolari polimorfi anche in coppie; l'intervallo QT, determinato sui pochi complessi ventricolari non seguiti da battiti prematuri ventricolari precoci, era pari a 640 ms, con configurazione difasica dell'onda T. Una marcata ipopotassiemia caratterizzava il quadro ematochimico (Tab. I). Dopo circa 30 min dal ricovero si manifestava un episodio di torsione di punta con rapida degenerazione in fibrillazione ventricolare (Fig. 2); l'aritmia era interrotta con DC-shock. Ottenuta la stabilizzazione del paziente, veniva instaurata elettrostimolazione cardiaca temporanea a frequenza sostenuta (100 b/min), associata a terapia infusionale con KCl al dosaggio di 10 mEq/ora e $MgSO_4$ (4 g/die). Da un'anamnesi più approfondita emerse che, da mesi, il paziente assumeva quotidianamente circa 100 g di liquirizia, al fine di risolvere non meglio definiti episodi di ipotensione arteriosa. In seconda giornata di degenza, giungevano dal laboratorio gli esiti delle determinazioni dei livelli ematici di aldosterone e renina, i quali evidenziavano ipoaldosteronemia con reninemia normale (Tab. I). Successivamente, vennero praticati dosaggi biquotidiani degli elettroliti sierici: soltanto in quattordicesima giornata, per il ripristino costante di normali valori di potassiemia, fu possibile interrompere definitivamente la terapia infusionale con KCl; la stimolazione ventricolare temporanea era stata, intanto, interrotta in ottava giornata. Il paziente fu dimesso dopo l'esecuzione di tre esami Holter negativi per aritmie ventricolari mi-

- Copyright - Il Pensiero Scientifico Editore downloaded by IP 3.22.171.136 Mon, 29 Apr 2024, 07:26:41

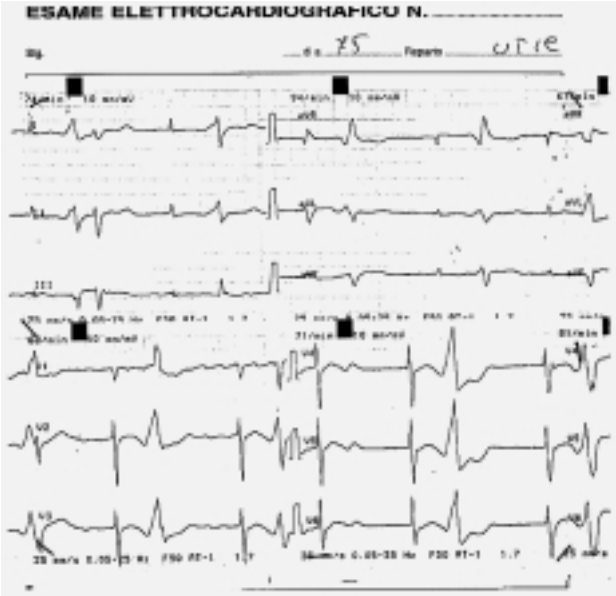

Figura 1. *Elettrocardiogramma all'ingresso in unità di terapia intensiva coronarica.*

Tabella I. Valori degli esami ematochimici eseguiti in urgenza e dei livelli plasmatici della renina e dell'aldosterone eseguiti a 24 ore dal ricovero.

Glucosio (mg/dl)	167 (65-110)
Urea (mg/dl)	32.4 (15-45)
Creatinina (mg/dl)	0.9 (0.7-1.5)
Sodio (mmol/l)	139 (135-145)
Potassio (mmol/l)	2.5 (3.6-5.0)
Magnesio (mg/dl)	2.0 (1.8-2.7)
GOT (U/l)	29 (5-46)
GPT (U/l)	13 (7-56)
LDH (U/l)	398 (3.3-618)
CPK (U/l)	168 (30-170)
INR	1.83
Renina (pg/ml)	
Ortostatismo	22.3 (0.4-33.3)
Clinostatismo	7.5 (0.1-16.1)
Aldosterone (ng/dl)	
Ortostatismo	3.5 (4-31)
Clinostatismo	0.9 (1-16)

Nelle parentesi è indicato il range di normalità per il nostro laboratorio. CPK = creatinfosfochinasi; GOT = transaminasi glutamico-ossalacetica; GPT = transaminasi glutamico-piruvica; INR = international normalized ratio; LDH = latticodeidrogenasi.

nacciose; l'elettrocardiogramma mostrava un intervallo QT di 480 ms (Fig. 3), con onde T profondamente negative nelle derivazioni precordiali (Fig. 3), verosimilmente da "memoria"[3,4]. Il tracciato elettrocardiografico e la potassiemia furono controllati periodicamente dopo la dimissione; quest'ultima rimaneva costantemente nei limiti della norma e l'elettrocardiogramma, in un controllo eseguito dopo circa 3 mesi, mostrava onde T normalizzate (Fig. 4).

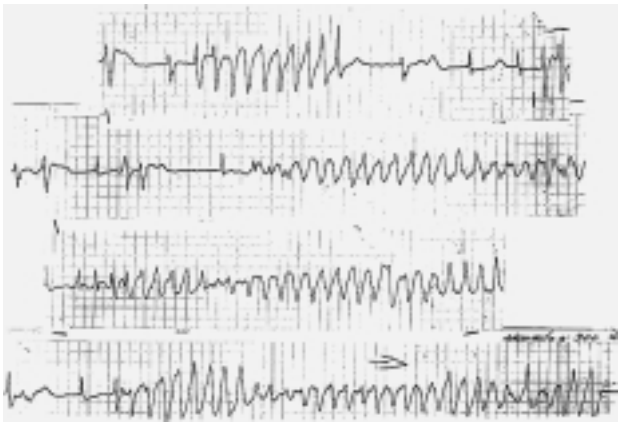

Figura 2. *Torsione di punta con degenerazione in fibrillazione ventricolare.*

Discussione

L'organismo contiene circa 3500 mEq di potassio, di cui solo il 2% è extracellulare. In condizioni nor-

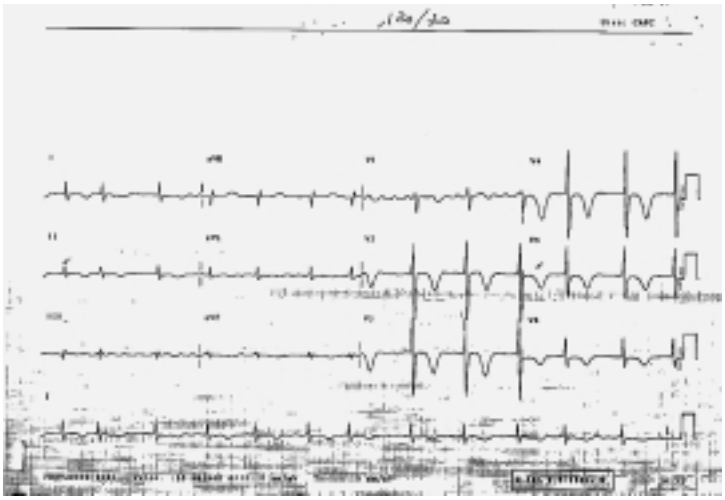

Figura 3. *Elettrocardiogramma alla dimissione.*

- Copyright - Il Pensiero Scientifico Editore downloaded by IP 3.22.171.136 Mon, 29 Apr 2024, 07:26:41

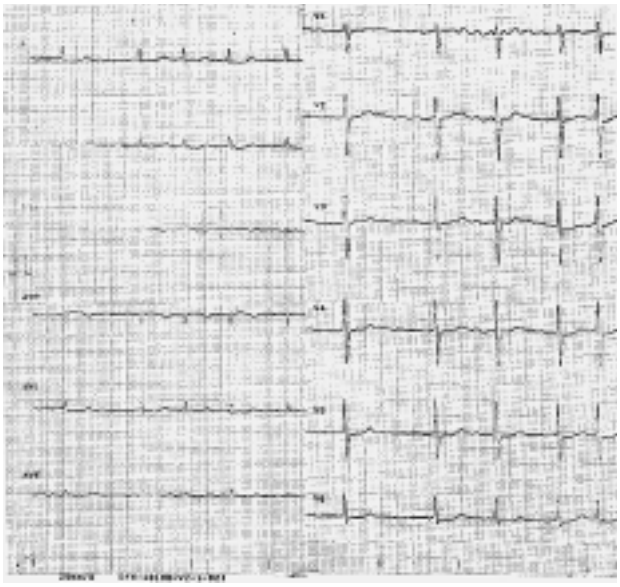

Figura 4. *Elettrocardiogramma a 3 mesi dalla dimissione.*

mali, il bilancio esterno del potassio dipende soprattutto dalla sua introduzione con la dieta e dalla sua escrezione renale, considerato che i reni eliminano circa il 90% del potassio ingerito. Tra le cause più subdole di ipopotassiemia può essere annoverata l'ingestione cronica di liquirizia, che, talvolta, in associazione all'assunzione di altre sostanze farmacologiche, può essere all'origine di aritmie ventricolari potenzialmente letali[5].

L'ingestione cronica di liquirizia provoca una sindrome che simula l'iperaldosteronismo primitivo[6], poiché l'acido glicirrizinico possiede proprietà simili a quelle dell'aldosterone, bloccando l'azione della 11β-deidrogenasi, enzima che favorisce la trasformazione del cortisolo in cortisone; l'aumento del cortisolo circolante, determina un aumento del riassorbimento tubulare di sodio, un aumento della secrezione di potassio ed un'alcalosi metabolica, provocata dallo scambio di sodio con idrogenioni. L'aumentato riassorbimento di sodio provoca, in genere, una riduzione della secrezione di renina e aldosterone; nel nostro caso, solo l'aldosteronemia in clino ed ortostatismo risultava al di sotto dei valori normali: questo comportamento può essere ascritto all'ipokaliemia prolungata, nella quale condizione la risposta della renina può alterarsi per i motivi indicati nella tabella II, risultando i suoi livelli normali o addirittura aumentati.

Tabella II. Potenziali meccanismi che alterano la normale risposta della renina nell'ipokaliemia prolungata.

Azione diretta dell'ipokaliemia sulla produzione di renina
Alterata risposta della macula densa alla concentrazione di sodio
Aumentata attività simpatica renale
Tono vascolare modificato

Nel caso in esame, l'effetto della liquirizia si era sommato a quello della furosemide nel determinismo della grave ipopotassiemia, con evidenti effetti sulla ripolarizzazione.

Le morti improvvise da torsione di punta rappresentano circa il 15% dei casi di morte secondaria a tachiaritmie ventricolari[7]; questo dato è, verosimilmente, sottostimato rispetto alla realtà. Nella maggior parte dei casi riportati in letteratura, i pazienti assumevano antiaritmici; in alcuni di essi vi era l'associazione di ipokaliemia. Il dato più importante osservato all'Holter era una significativa riduzione della frequenza cardiaca nelle 3 ore che precedevano la morte improvvisa; il battito prematuro originante la torsione di punta presentava un accoppiamento lungo ed era, in genere, preceduto da una lunga pausa post-extrasistolica, ciò che si è verificato anche nel caso da noi preso in esame (Fig. 2). Questi due fattori (bradicardia e sequenza R-R lungo-corto) sembrano avvalorare l'ipotesi che alla base della torsione di punta iatrogena o ipokaliemica vi possa essere un meccanismo di anomalo automatismo da post-potenziali precoci[8].

In conclusione, la sindrome del QT lungo acquisito presenta molti aspetti clinici in comune con quelle congenite, ma si manifesta in soggetti generalmente più anziani, essendo più spesso associata all'assunzione di farmaci[9]. Il blocco della corrente ripolarizzante IKr, determinato in alcune delle forme congenite da mutazione dei geni codificanti le proteine del canale iK, potrebbe avere un ruolo determinante anche nelle forme acquisite[10]. Una risposta variabile alle medesime sostanze farmacologiche in individui diversi è possibile ed è, anzi, un concetto critico nella comprensione di possibili meccanismi dei farmaci a livello genetico[11,12]. Il caso da noi descritto presenta degli aspetti peculiari, non per la documentazione delle proprietà farmacologiche, già note, della liquirizia, ma per la gravità del quadro clinico evocato da questa sostanza nel paziente in esame.

Riassunto

La sindrome del QT lungo, che può essere congenita, idiopatica o iatrogena, è caratterizzata dall'associazione di tachicardie ventricolari polimorfe ed intervallo QT prolungato all'elettrocardiogramma. La sindrome del QT lungo acquisita è più comune nell'età avanzata, manifestandosi spesso in concomitanza con l'assunzione di particolari agenti farmacologici. Nel caso preso in esame, all'origine del prolungamento dell'intervallo QT, che aveva determinato la comparsa di torsione di punta e, da ultimo, di fibrillazione ventricolare, vi era stata l'assunzione cronica di liquirizia, con conseguente marcata ipokaliemia, determinata dall'azione mineralcorticoide dell'acido glicirrizinico, componente attivo di detta sostanza.

Parole chiave: Aritmie ventricolari; Sindrome del QT lungo.

- Copyright - Il Pensiero Scientifico Editore downloaded by IP 3.22.171.136 Mon, 29 Apr 2024, 07:26:41

Bibliografia

1. Khan IA. Clinical and therapeutic aspects of congenital and acquired long QT syndrome. Am J Med 2002; 112: 58-66.
2. Sealey JE, Clark I, Bull MB, Laragh JH. Potassium balance and the control of renin secretion. J Clin Invest 1970; 49: 2119-27.
3. Rosenbaum MB, Blanco HH, Elizari MV, Lazzari JO, Davidenko JM. Electrotonic modulation of the T wave and cardiac memory. Am J Cardiol 1982; 50: 213-22.
4. Alessandrini RS, McPherson DD, Kadish AH, Kane BJ, Goldberger JJ. Cardiac memory: a mechanical and electrical phenomenon. Am J Physiol 1997; 272 (Part 2): H1952-H1959.
5. Weber KT. A dilemma on Orchid Island. Cardiovasc Res 1999; 43: 2-6.
6. Conn JW, Rovner DR, Cohen EL. Licorice-induced pseudoaldosteronism. Hypertension, hypokalemia, aldosteronopenia, and suppressed plasma renin activity. JAMA 1968; 205: 492-6.
7. Leclercq JF, Coumel P, Maison-Blanche P, et al. Mechanisms determining sudden death. A cooperative study of 69 cases recorded using the Holter method. Arch Mal Coeur Vaiss 1986; 79: 1024-33.
8. Facchini M. Fisiopatologia della morte improvvisa. In: Schwartz PJ, Facchini M, eds. Morte cardiaca improvvisa. Milano: Masson, 1993: 41-55.
9. Witchel HJ, Hancox JC. Familial and acquired long QT syndrome and the cardiac rapid delayed rectifier potassium current. Clin Exp Pharmacol Physiol 2000; 27: 753-66.
10. Drici MD, Barhanin J. Cardiac K^+ channels and drug-acquired long QT syndrome. Therapie 2000; 55: 185-93.
11. Roden DM. Pharmacogenetics and drug-induced arrhythmias. Cardiovasc Res 2001; 50: 224-31.
12. Napolitano C, Schwartz PJ, Brown AM, et al. Evidence for a cardiac ion channel mutation underlying drug-induced QT prolongation and life-threatening arrhythmias. J Cardiovasc Electrophysiol 2000; 11: 691-6.